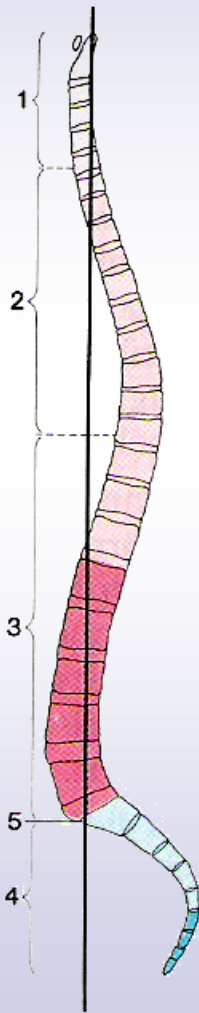




Anatomie/ Biomechanik der HWS & BWS in der MTT

Level 2a

Funktionelle Einteilung der Wirbelsäule




■ Obere: C1 – T4

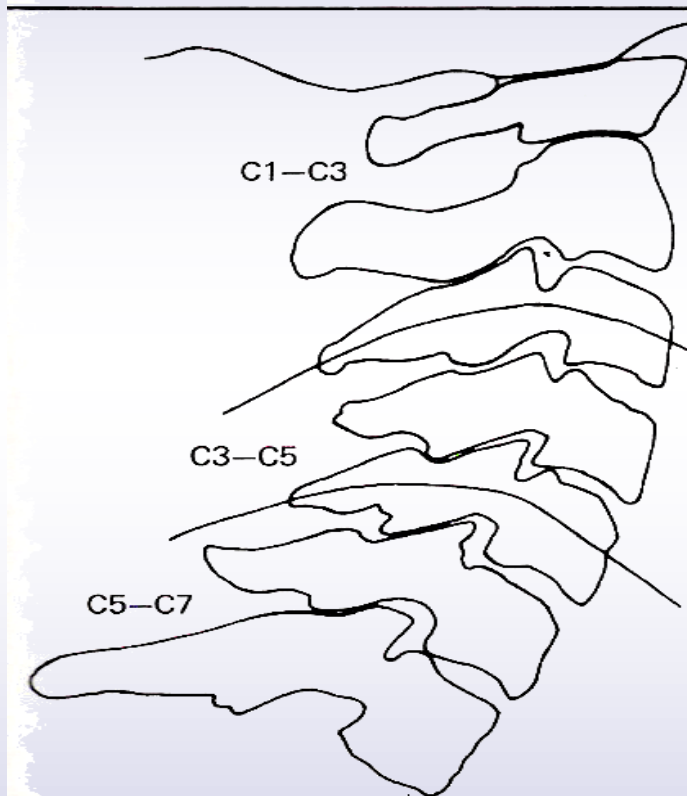
■ Mittlere: T4 – T10

■ Untere: T10 – L5

Frick et al.,
1987,
spezielle
Anatomie



Funktionelle Einteilung der HWS




■ Obere: C1 – C3

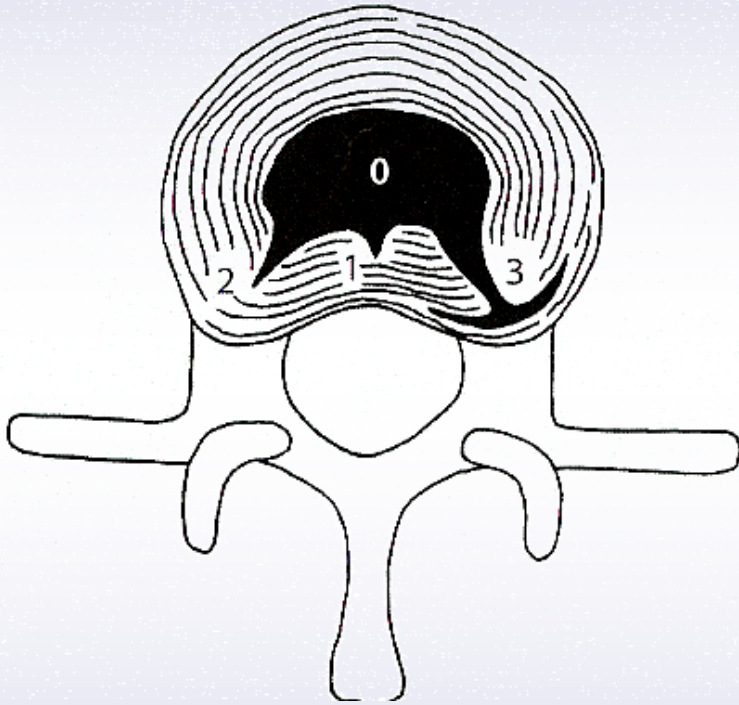
■ Mittlere: C3 – C5

■ Untere: C5 – C7 (T4)

Maitland, 2001, „vertebral manipulation“



Allgemeine Aspekte der Bandscheibe



Bogduk, 2000,
„klinische Anatomie der
Lendenwirbelsäule und Sakrum“

Innervation:

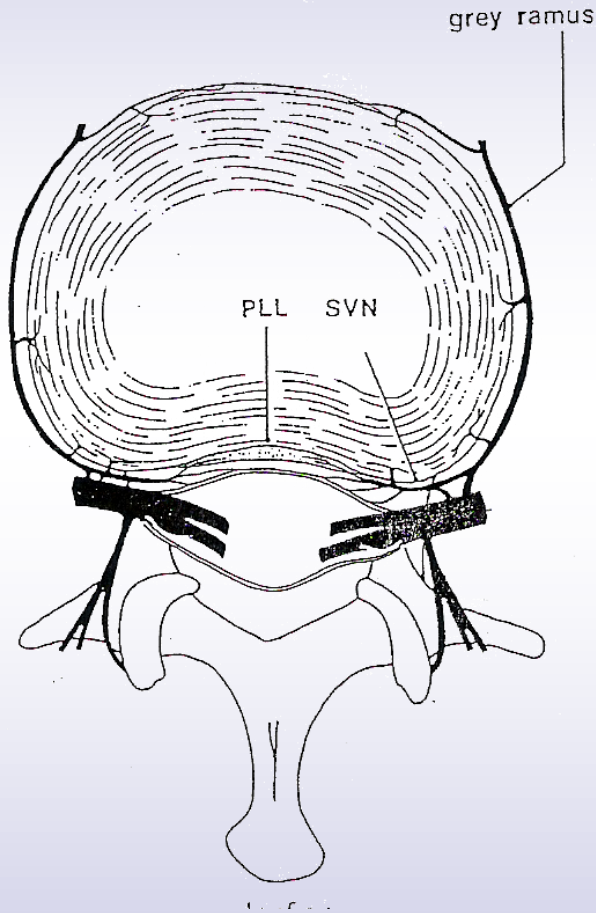
- freie Nervenendigungen,
- Vater-Pacini-Körperchen
- Golgi-Sehnen-Organ

befinden sich im äußeren
drittel des anulus
fibrosus

(Bogduk 1988, Mendel et al. 1992)



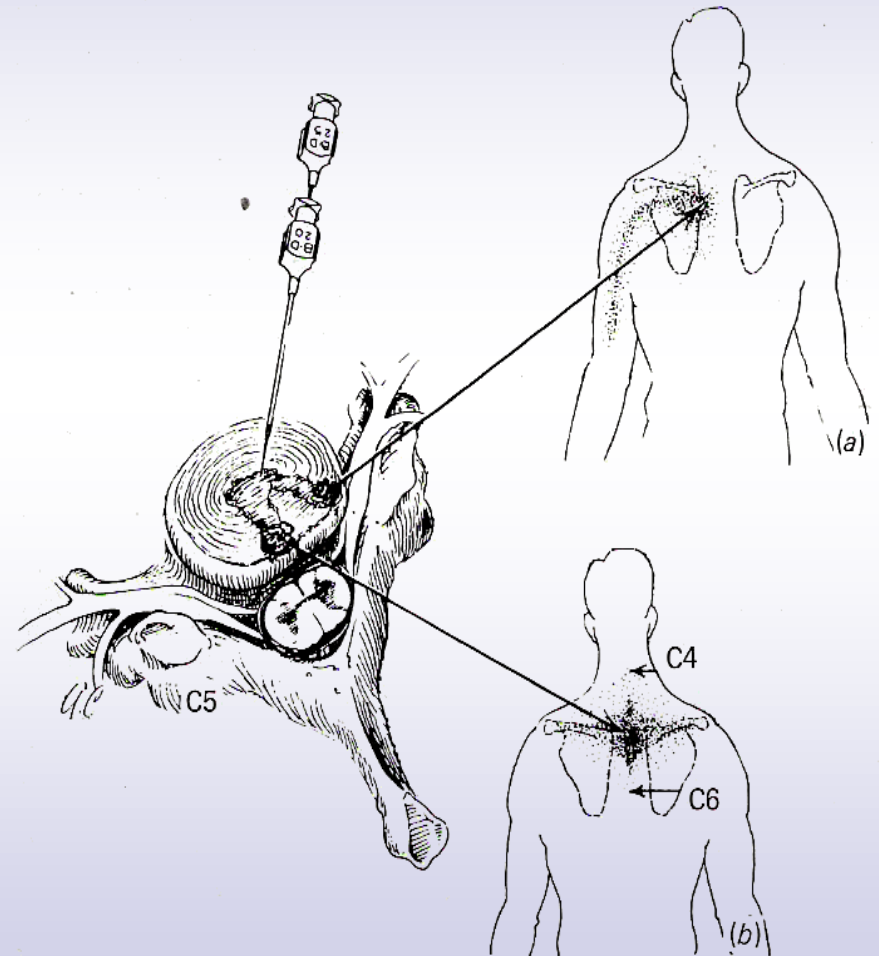
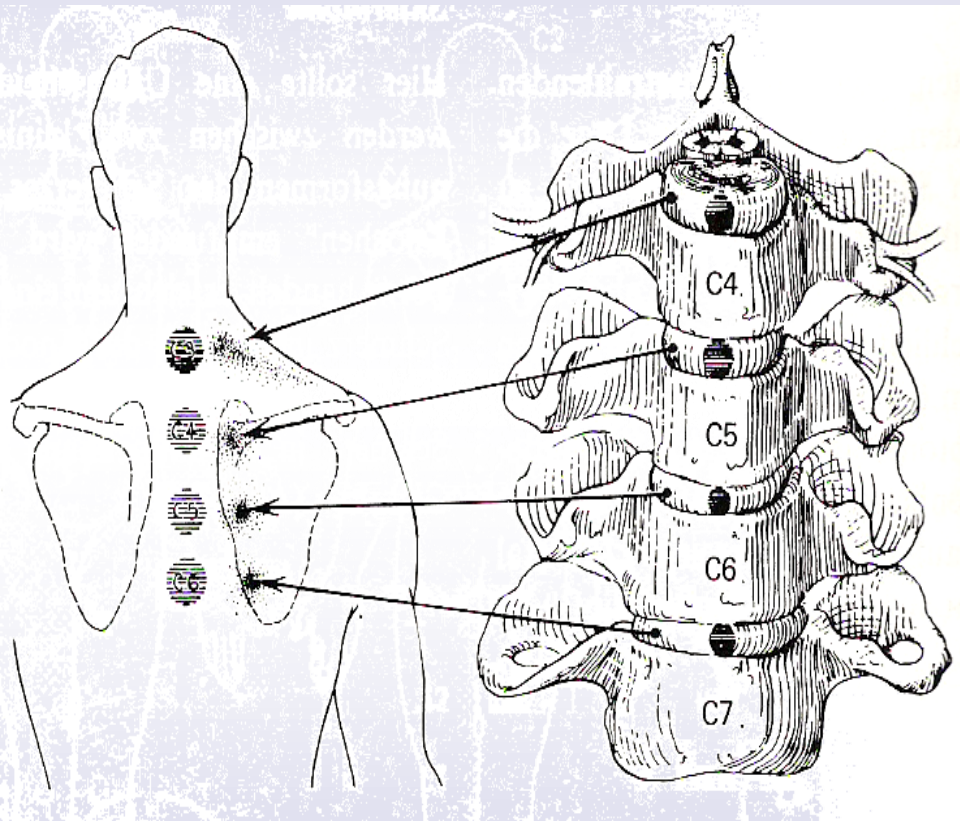
Nervale Versorgung der BS




■ Dorsal:
N. sinuvertebralis

■ Ventral:
Ramus griseus

Projektionsschmerzen der BS in der HWS



Maitland, 2001, „vertebral manipulation“



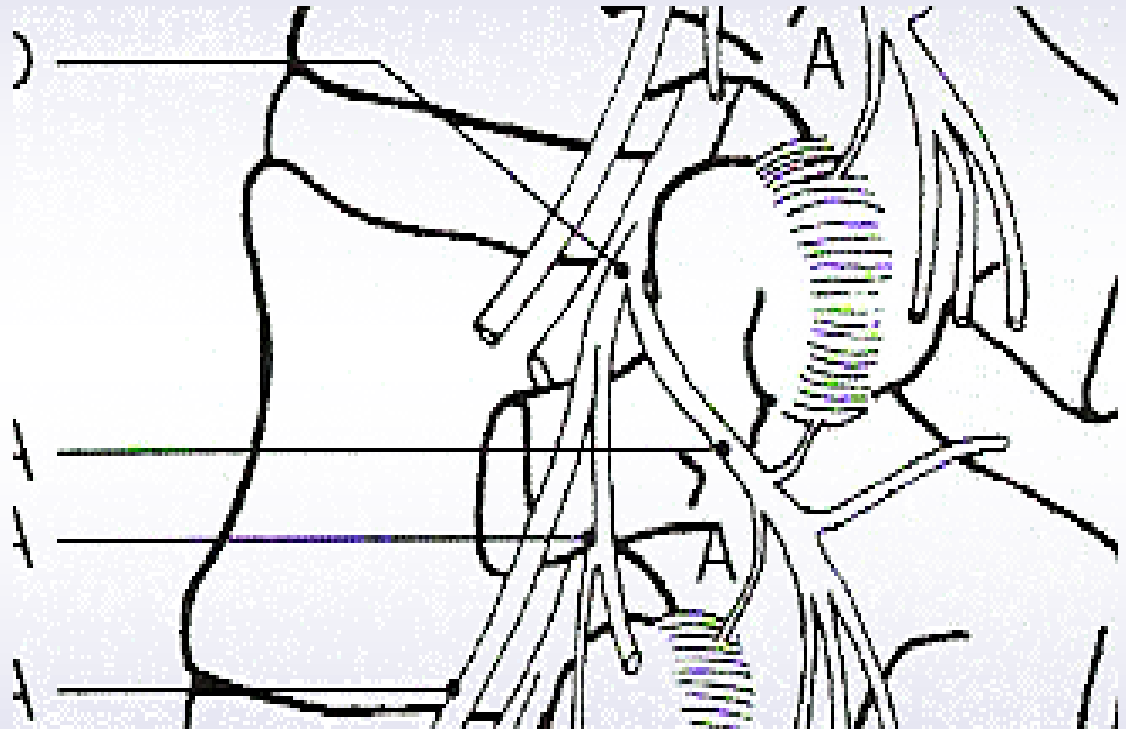
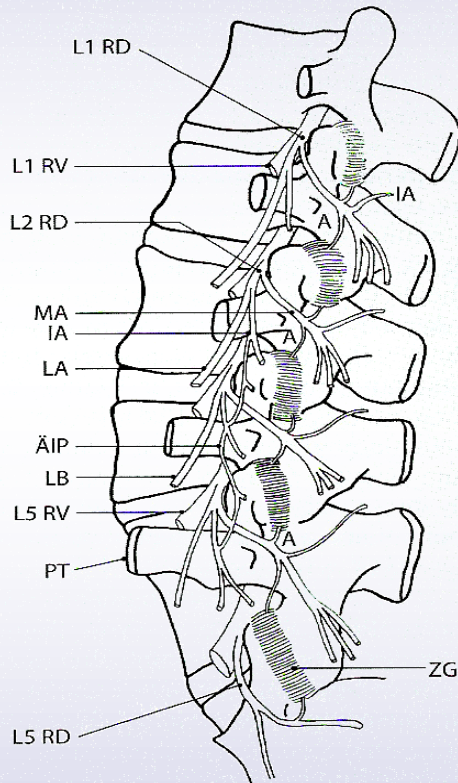
AMS DIE AKADEMIE

Klinisches Muster Discus

- Discus alleine produziert keine neurologischen Symptome
- Ausstrahlung in die „Cloward – Zone“
(Cloward 1960, Scherer 2001)
- Discus alleine strahlt nicht weiter distal als der Ellbogen
(Scherer 2001)
- Discus bereitet eher morgens Probleme
(Zahnd 2000)
- Häufig tief liegender diffuser Schmerz
(Zahnd 2000)




Nervale Versorgung der Facettengelenke (Bsp. LWS)

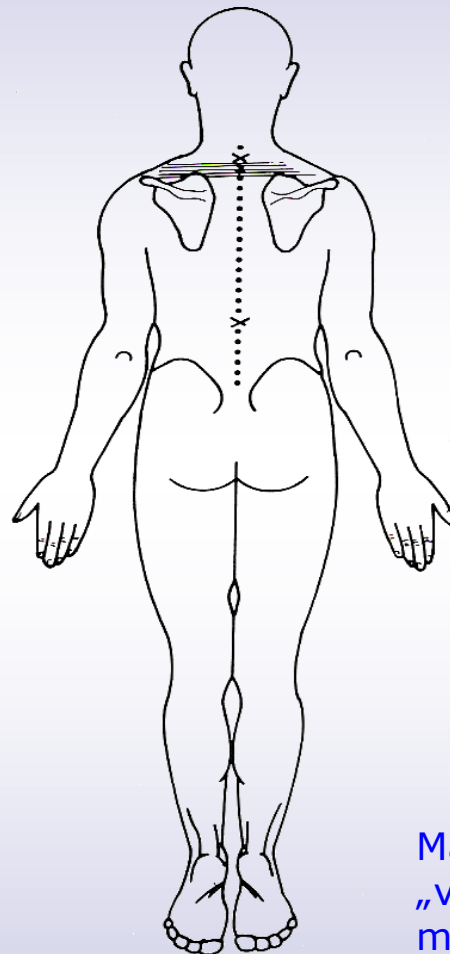
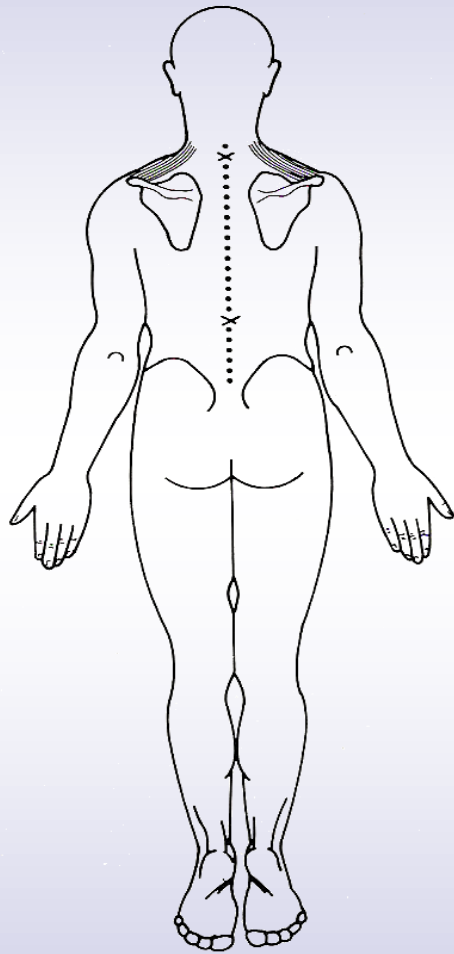


Bogduk, 2000,

„klinische Anatomie der Lendenwirbelsäule und Sakrum“



klinische Muster an der HWS



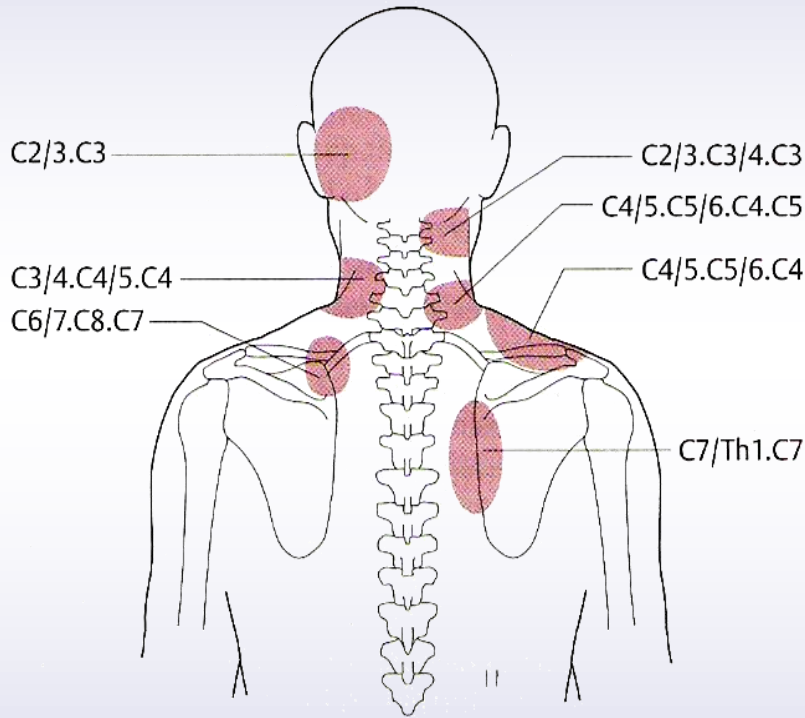
Bereich C5-C7

Bereich T1-T2

Maitland, 2001,
„vertebral
manipulation“




Klinisches Muster Facettengelenk



Fukui et al. aus:


B. Scherer, 2001, manuelle Therapie

- Keine neurologischen Symptome
- Meist Öffnungs- o. Schließmuster
- Morgens eher gut
- Schmerz:
distal > proximal



Klinisches Muster Facettengelenk

- Keine neurologischen Symptome
(Scherer 2001)
- Schmerzen sind vor allem lokal
(Stam 2000)
- Es weist ein reguläres Muster auf
(schliessen / öffnen ist problematisch)
(Zahnd 2000, Stam 2000, Trott 1994)
- Facettengelenke sind am morgen
eher asymptomatisch
(Scherer 2001)



Klinisches Muster

Nervenwurzel

- Symptomverteilung ist sehr variabel
 - ⇒ "Nervenwurzel ist kaum zu eruieren"
- Im Dermatome: Schmerz oder Parästhesien
- Segmentaler Sensibilitätsausfall
- Parese eines o. mehrerer Muskeln, v.a. Kennmuskel mit nachfolgender Schwäche
- Reflexabschwächung bis zum Ausfall des Reflexes

(vgl. Mumenthaler, 1997, „neurologische Differentialdiagnostik“)



Klinisches Muster Nervenwurzel

- Schmerzen sind im distalen Bereich stärker als proximal

(Cailliet 1990, Maitland 1994, Butler 1998)

- Schmerzqualitäten sind u.a.:
„tief“, „brennend“, „scharf“, „blitzartig“


(vgl. Butler 1998, Trott 1994, Poletti 1996)

- Patienten sind ruhelos

(Butler 1998, Trott 1994)

- Häufig dominiert der Nachtschmerz

(Gifford 1998, Butler 1998, Stam 2000)



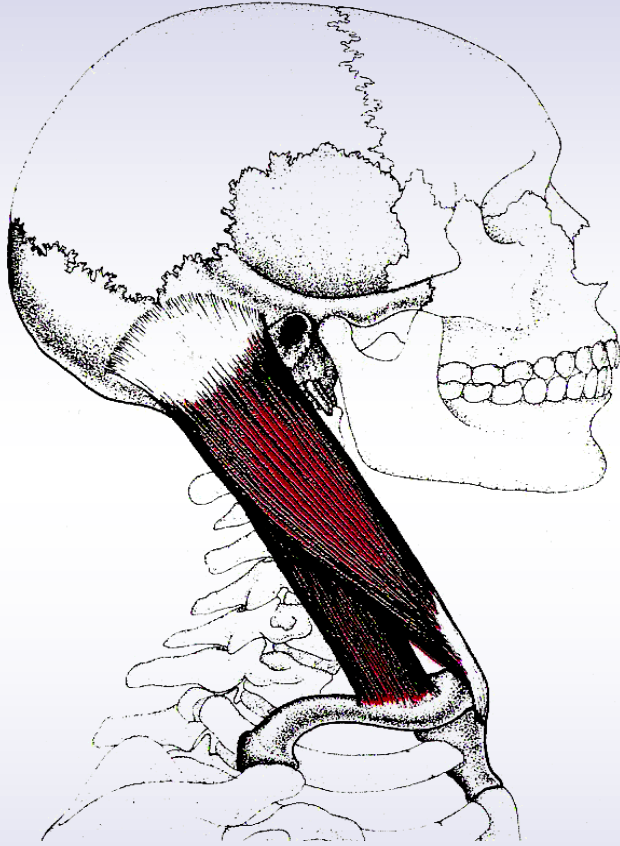
Muskulatur der HWS

▣ Einteilung in:

- *Lokale Muskulatur*
- *Globale Muskulatur*

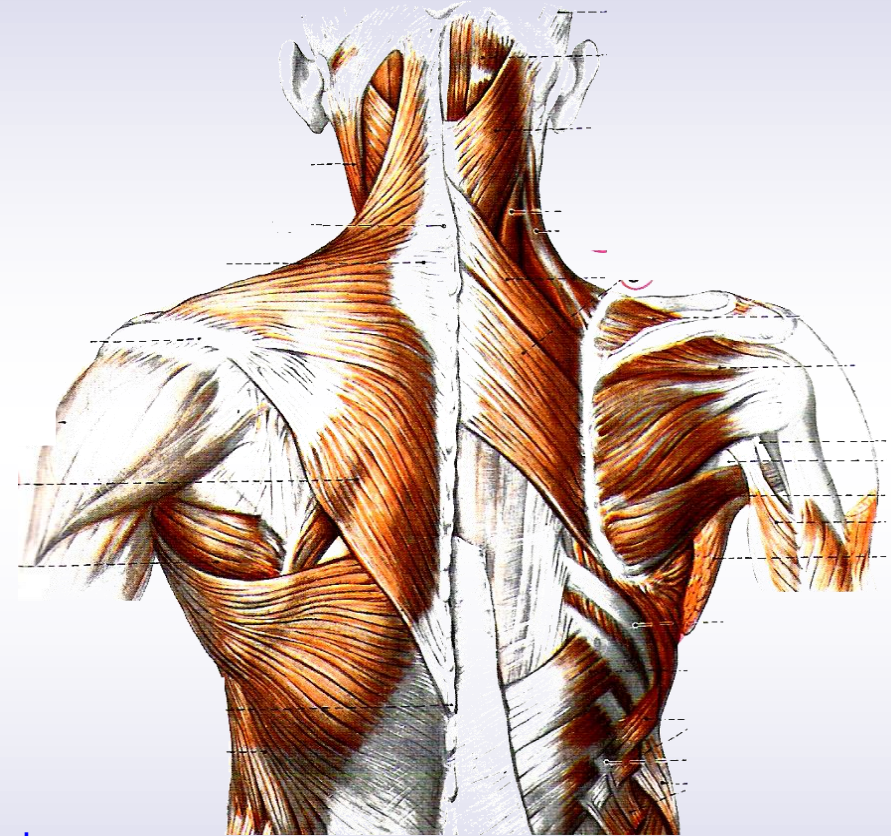


Globale Muskulatur



Travell & Simons, 1998,
„Handbuch der Muskel-Triggerpunkte“

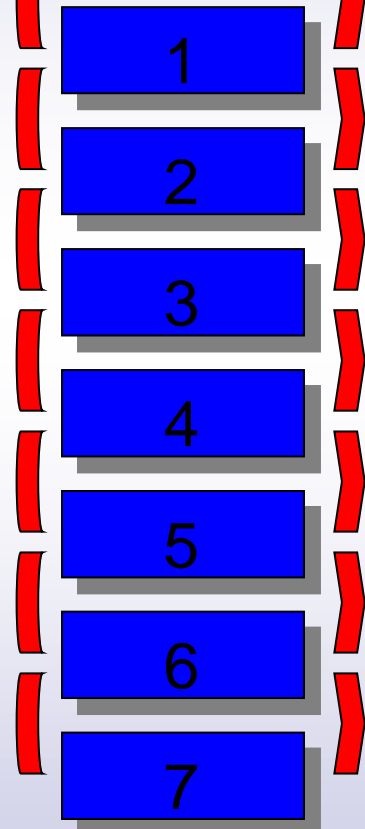
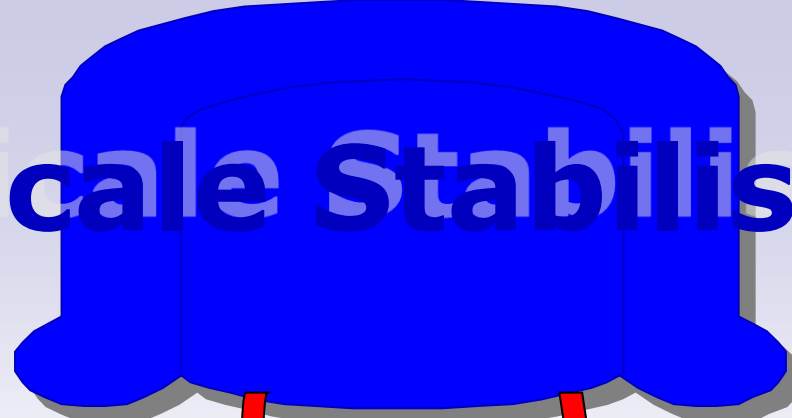
„Handbuch



Lippert, 1983, „Anatomie“



Cervicale Stabilisation



Globale Muskeln

- m. sternocleidomast.
- mm. scalenii
- m. splenius
- m. levator scapulae
- m. trapezius desc.

Lokale Stabilisatoren

- m. longus capitis
- m. longus colli
- m. multifidus
- m. spinalis
- Nackenrosette

Lokale Stabilisatoren

ventral

- **Longus capitis**
- **Longus colli**
- **Rectus capitis ant.**
- **Rectus capitis lat.**

dorsal

- **Multifidus**
- **Spinalis**
 - **Semispinalis**
 - **Interspinales**
 - **Intertransversarii**
- **Rectus capitis post. maj.**
- **Rectus capitis post. min.**
- **Obliquus capitis sup.**
- **Obliquus capitis inf.**




The *longus capitis* and *longus colli*

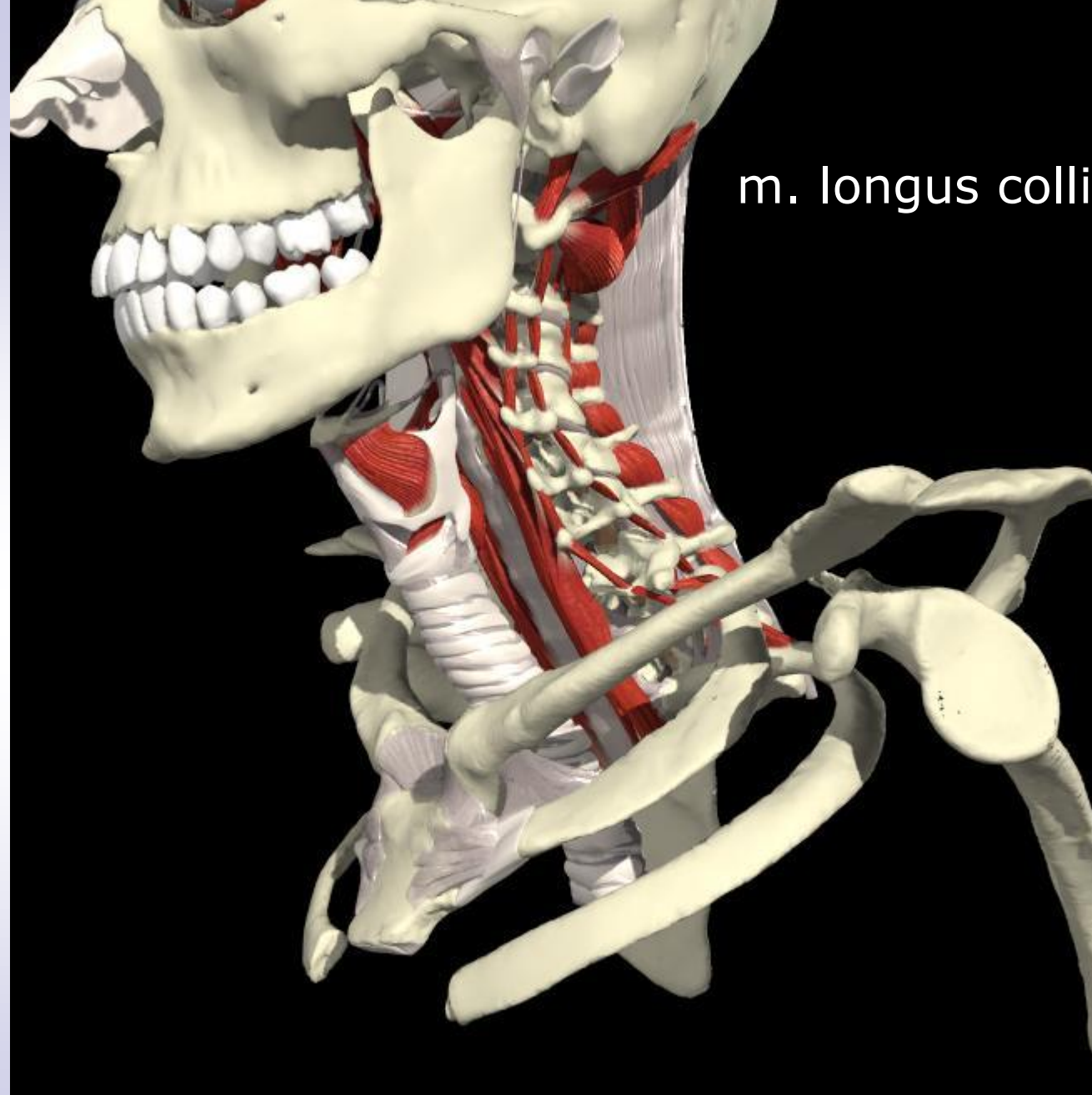
probably function as stabilizing muscles

Jull 1997

Mayoux-Benhamou 1994


Vitti 1973



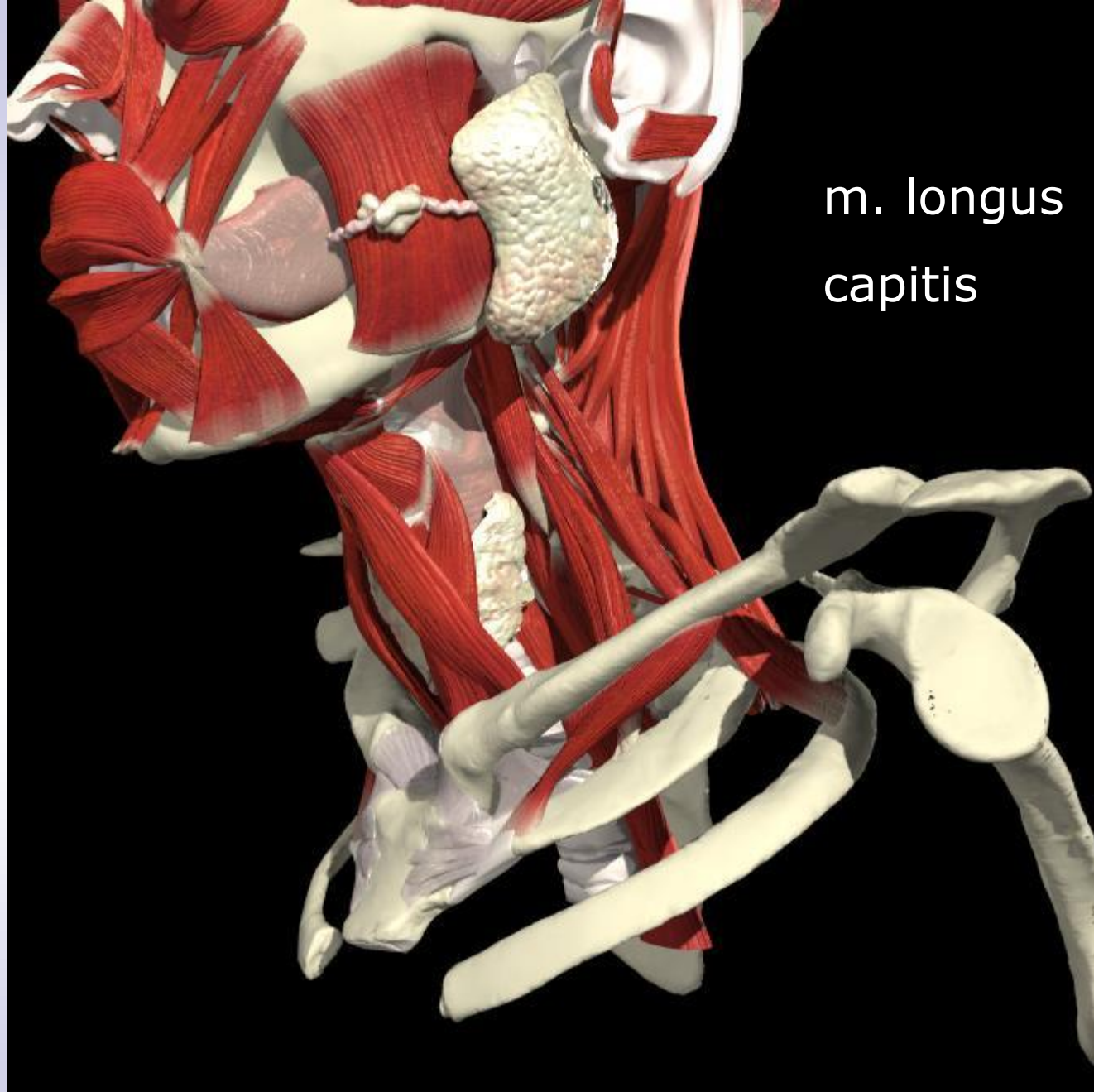


m. longus colli

© 2003 Primal Pictures Ltd.



AMS DIE AKADEMIE




m. longus
capitis



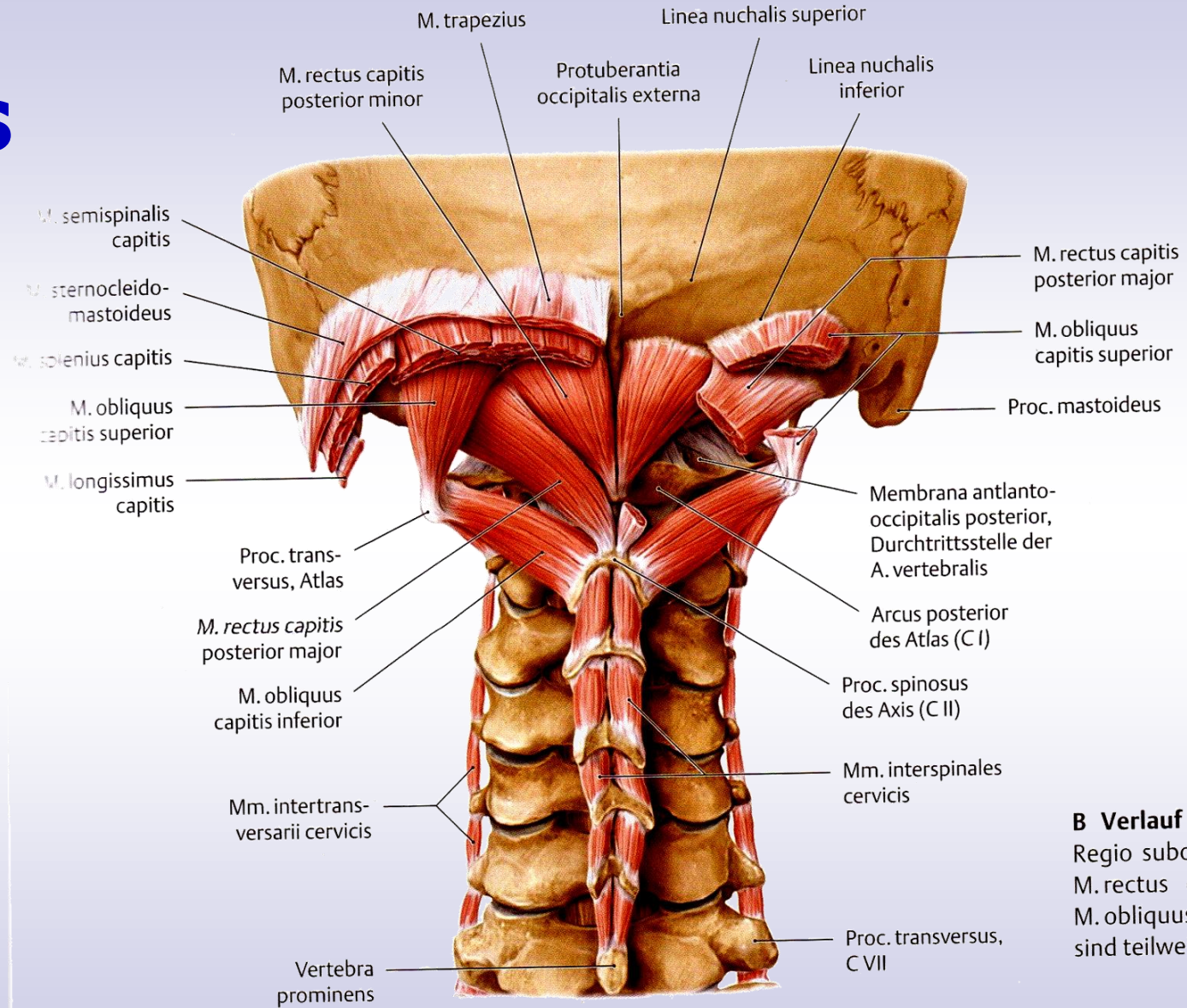
Die Nackenrosette ist verantwortlich für die Kontrolle des Kopfes und der oberen HWS

Juli 1997

Winters 1990



Spinales System



B Verlauf d
 Regio suboc
 M. rectus c
 M. obliquus
 sind teilweis



„HWS - Stabilisation“

m. longus colli

m. longus capitis

m. multifidus


Spinales System

Nackenrosette



Feedforward:

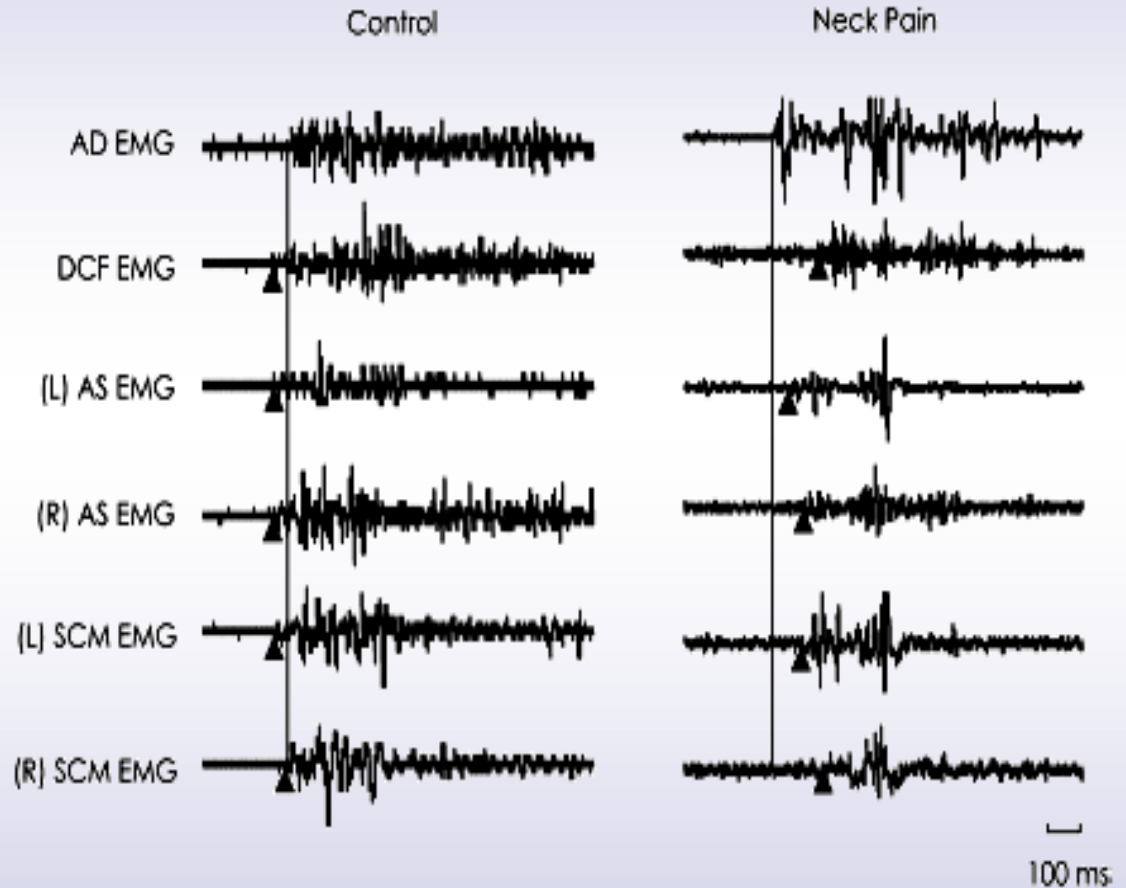
Prä-aktivierte Muskelkontrolle in Erwartung auf Belastung oder eine folgende Handlung



Fehler Korrektur - Feedforward


- Sensorische Ereignisse kontrollieren Bewegung im voraus
- Vorraussage einer internen „Vorstellung“

Verlust der Feedforward Aktivierung



Die tiefen Nackenflexoren

Falla, Exp Brain Res 157 : 43 - 48



Dysfunktionen des motorischen Systems

▣ Die Flexoren

- Veränderte zeitliche Reihenfolge

Falla et al, Exp. Brain Res 157: 43 – 48

- Erhöhte Aktivität von SCM und SC


Sterling et al, Pain 103, 65 -73

- Verschlechterte Ausdauer

Falla et al. Eur J Pain 8 (1): 71 – 77

- Verschlechterte Kraft

Häkinen et al. Arch Phys Med Rehab Vol 86, Nr.8



Dysfunktionen des motorischen Systems

■ Die Extensoren

- Verschlechterte Sensomotorik

Revel et al, Arch Phys Med Rehab, Vol 72 1991

- Verfettung der SO Ext.

McPartland, J Manip Physiol Ther Vol. 20: 24 – 29,1997

- Verringerter Muskelquerschnitt Kristjansson,


Manual Therapy Vol.9, Nr.2, 2004

- Verschlechterte Ausdauer der cerviko-thorakalen Extensoren

Lee et al. Spine Vol.29, Nr. 1 2003

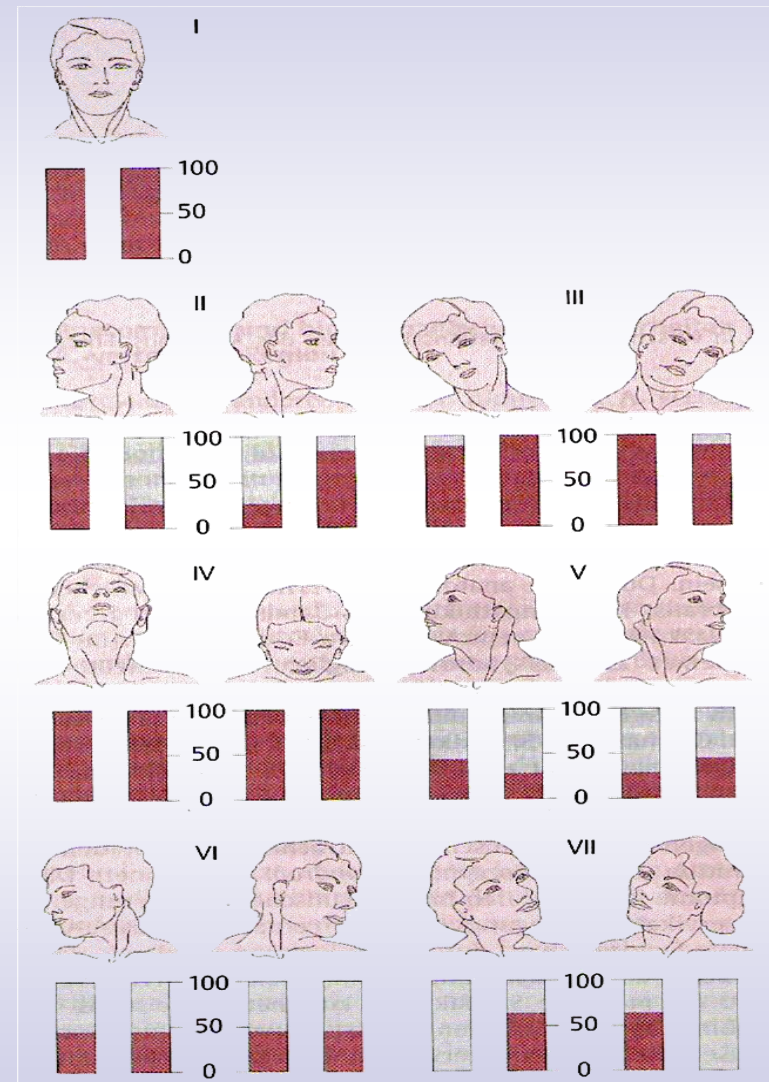
- Weniger Kraft

Ylinen et al. Arch Phys Med Rehab 85 (8) 2004



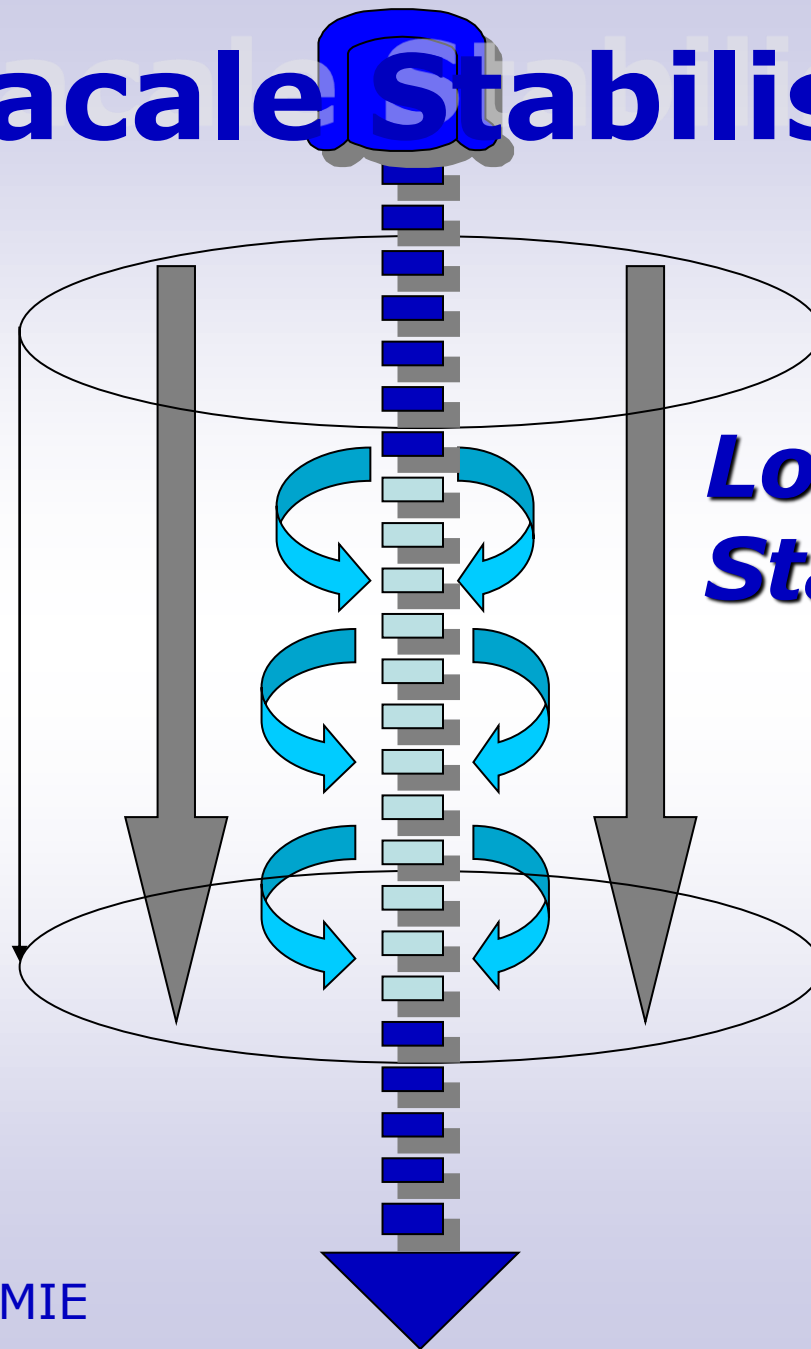
Sicherheitstests HWS

- Durchblutung
Art. vertebralis
- Kompressionstest
- Traktionstest




Thoracale Stabilisation

**Globale
Muskeln**



**Lokale
Stabilisatoren**



Funktionelle Therapie:

* Stabilisierung,


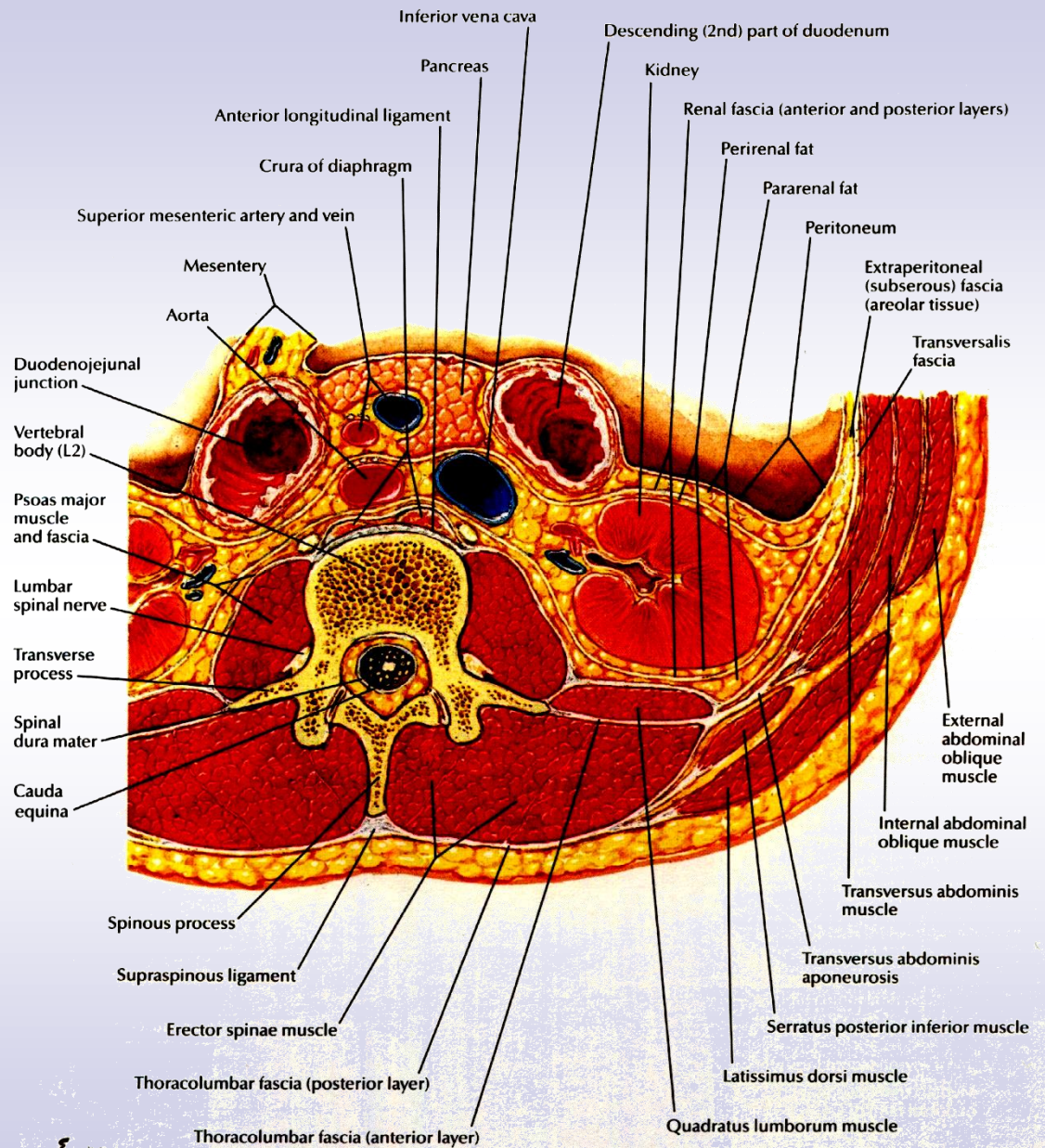
lokale Stabilisatoren

m. transversus abdominis

m. multifidus, spinales System

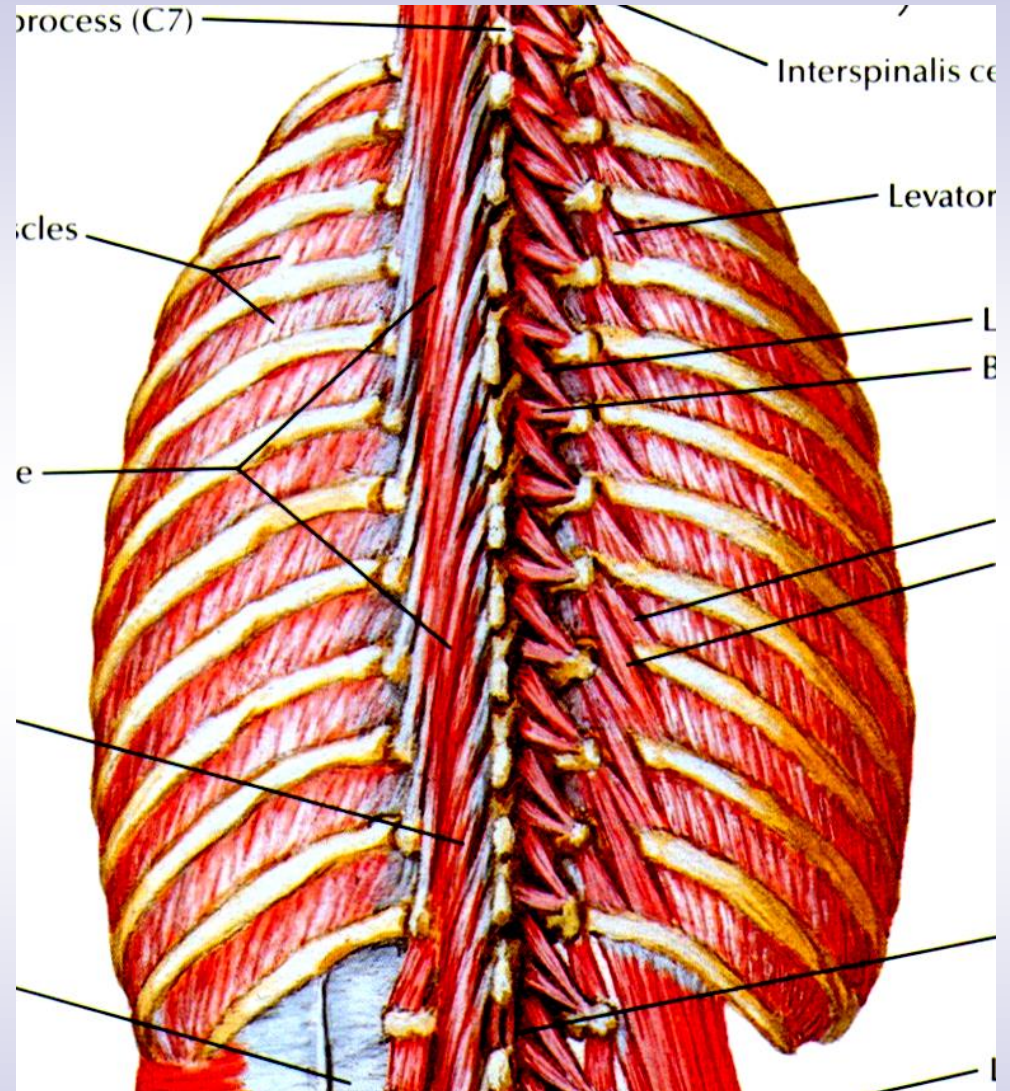
Beckenboden, Zwerchfell



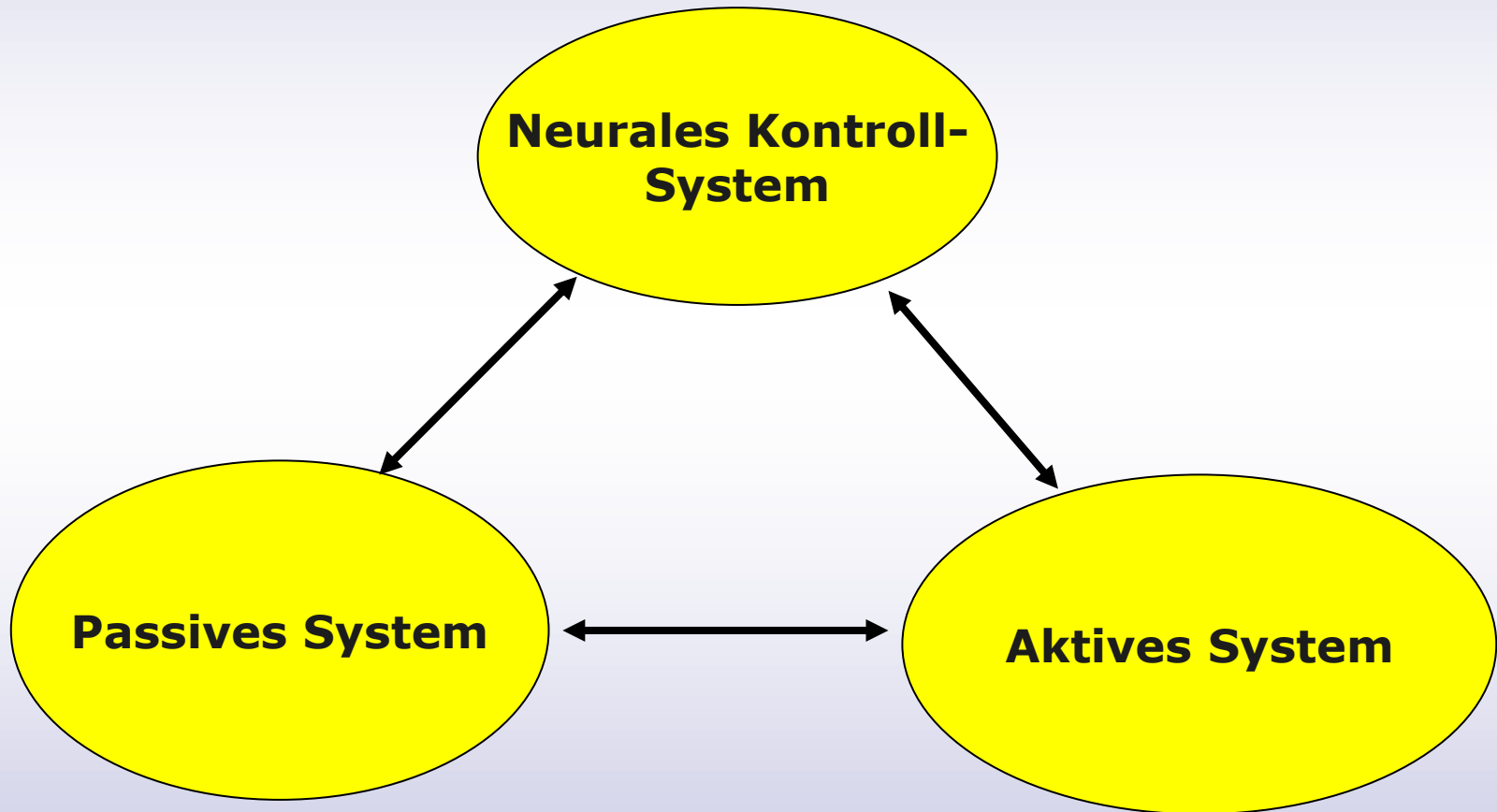


E. Natorp

- ***mm. rotatores brevi et longi***
- ***mm. multifidii***
- ***Zwischenrippen-*
*muskulatur***



Gelenkstabilität



Nach Panjabi